

## La Termografía Basal como Herramienta Diagnóstica en el Síndrome de Dolor Regional Complejo Tipo 2

Vadislav, Vasilenko (1); Andreani, Juan Carlos (2)

### Resumen

Presentamos nuestra experiencia con la termografía para el diagnóstico del síndrome de dolor regional complejo (SDRC) tipo 2 a predominio unilateral. Describimos los resultados en catorce pacientes en los cuales encontramos diferencias significativas de temperatura cuando comparamos el lado afectado con el sano o menos sintomático, con una correlación directa con el tiempo de evolución. Nuestros hallazgos muestran que la termografía puede ser un método útil para el diagnóstico del SDRC tipo 2 con un tiempo de evolución prolongado.

**Palabras clave:** diagnóstico; dolor; dolor crónico; síndrome de dolor regional complejo; termografía

### Abstract

We present our experience with thermography for diagnosis of Complex Regional Pain Syndrome (CRPS) type II with unilateral predominance. We describe the results in fourteen patients, in which we found significant differences when comparing the sick side with the healthy or less affected one, with parallel increases with disease's time of evolution. Our findings show that thermography can be a useful diagnostic method for long - term evolution Complex Regional Pain Syndrome type 2.

**Key words:** diagnosis; pain; chronic pain; complex regional pain syndrome; thermography  
palliative care without frontiers.

### Introducción

El objetivo de nuestro trabajo es aportar nuestra experiencia en el diagnóstico del síndrome de dolor regional complejo (SDRC) tipo 2 por medio de la termografía en reposo y analizar si hay diferencias significativas con lo publicado respecto al mismo método pero para el SDRC tipo 1, bajo el principio teórico de que una mayor lesión nerviosa directa, como se observa en el tipo 2, debiera ir acompañada de mayor manifestación de disautonomía neurovegetativa y, por consiguiente, tener mayor expresión objetiva en los resultados obtenidos empleando la termografía basal y las pruebas funcionales de frío.

El SDRC se caracteriza por distrofia y causalgia de los miembros superiores o inferiores, muy a menudo unilateral, y está clasificado de acuerdo a la Asociación Internacional para el Estudio del Dolor (IASP, por sus siglas en inglés) en dos tipos, 1 y 2; ambos se caracterizan por dolor que se va haciendo crónico asociado a distrofia de grado variable y disautonomía neurovegetativa (1). El rasgo diferencial característico es la presencia en el tipo 2 de lesiones nerviosas específicas demostrables, tales como traumatismos, infecciones, lesiones actínicas, etc., mientras que el tipo 1 puede ser idiopático o estar asociado a lesiones articulares o de tejidos blandos (2). Existe también el denominado tipo 3 que es el que está asociado a lesiones del sistema nervioso central (3).

Su diagnóstico presenta dificultades, así como su evaluación terapéutica, y ningún método hasta el presente ha sido aceptado universalmente como "gold standard" (4)

Por ello, la termografía ha representado un importante aporte para el diagnóstico diferencial del SDRC (5), pues sus variaciones señalan con bastante precisión la diferente actividad simpática en la piel de los miembros sanos y afectados, lo que permite poner en evidencia la disautonomía característica de este síndrome, que precisamente se expresa mediante un defecto en su actividad y es considerada en la actualidad como la causa más importante de las manifestaciones clínicas (6)

### Pacientes y Método

Presentamos una serie de 14 pacientes, nueve hombres y cinco mujeres, con diagnóstico de SDRC tipo 2 de manifestación clínica exclusiva o a predominio en miembros superiores y de topografía unilateral, a quienes se les realizó un estudio termográfico.

Los pacientes fueron diagnosticados de acuerdo a los criterios de la IASP (7, 8).

La etiología de este síndrome fue: avulsión de plexo braquial en cinco pacientes, complicación de la anestesia plexual braquial en dos, consecuencias del fracaso de la cirugía de transposición cubital en otros dos más (ambos reoperados; a uno de ellos también se le había efectuado posteriormente una cirugía descompresiva costo-clavicular que también fracasó); otro paciente tenía el antecedente de haber sufrido una fractura clavicular y desarrolló el síndrome de Duchene Erb (que remitió parcialmente un año y medio antes del comienzo de

(1) Sanatorio Ateneo.

(2) Instituto de Neuro-rehabilitación en Argentina (INEUREA).

los síntomas) y uno presentaba secuelas de herida del plexo braquial derecho por proyectil de arma de fuego acaecida ocho años atrás.

También tuvimos un caso de neuropatía braquial post herpética (con diagnóstico de SIDA confirmado), un caso de exposición actínica de plexo braquial por irradiación complementaria a la cirugía de cáncer de mama y, finalmente, un caso por secuela de enfermedad de Hansen que afectó el nervio cubital.

Todos los pacientes fueron adultos, con una edad media de  $34,2 \pm 14,5$  años (los datos se expresan como media  $\pm$  SEM, error estándar de la media). El tiempo promedio de evolución fue de  $18,7 \pm 3,2$  meses, con un máximo de 26 y un mínimo de 2 meses al momento de realizarse la termografía. La severidad del cuadro doloroso fue evaluado por medio de la Escala Analógica Visual (VAS, por sus siglas en inglés). Esta escala mide el dolor con valores de 0 (no hay dolor) a 10 (dolor más intenso) (9).

En todos los casos también se realizaron pruebas de frío y en cuatro de ellos con nitroglicerina para la confirmación diagnóstica. La prueba térmica de frío consiste en la exposición de ambas manos al agua fría ( $10^{\circ}$  C) durante 3 minutos; el procedimiento se repite cada 5 minutos por tres veces más. Para la prueba de nitroglicerina se le suministró al paciente 0,25 mg por vía sublingual. Los resultados de la prueba de frío fueron considerados para el análisis estadístico, no así los de la nitroglicerina para no producir sesgo, pues no fue realizada con todos los pacientes y sólo tuvo una finalidad diagnóstica.

Las diferencias térmicas entre las dos manos fueron medidas a temperatura ambiente ( $22^{\circ}$  C) con el paciente en posición de pie y en condiciones basales, en un ambiente cerrado, con 15 minutos previos de adaptación. Se utilizó un equipo de termografía computarizada modelo IRTIS-2000 C® (IRTIS©, Infrared Termal Imaging System®, Moscú, Rusia) con un escáner de tercera generación (fabricado en la Federación Rusa) para obtener una imagen termográfica palmar de cada mano a una distancia de 70 cm, de acuerdo con la técnica de Huygen et al (10), dado que la cara palmar es la más irrigada y por consiguiente es termográficamente más representativa. Para evaluación de los resultados estadísticos se utilizó la prueba de Wilcoxon.

## Resultados

Las diferencias o gradientes de temperatura (delta T) entre ambas manos tuvieron un valor promedio de  $3,8 \pm 1,28^{\circ}$  C, con una significación estadística de  $p = 0,014$ . En un caso se encontró una diferencia de  $9,3^{\circ}$  C entre las zonas sintomática y contralateral. En tres pacientes la temperatura en lado afectado fue igual o mayor que en el lado sano; por ello, si se excluyen estos tres casos, la media de las diferencias se eleva hasta  $5,6 \pm 1,7^{\circ}$  C (Figura 1).

Se halló una correlación directa entre la diferencia térmica entre las zonas sintomática y asintomática y el tiempo de evolución del síndrome y la gravedad del mismo, que puede expresarse mediante una curva (Figura 2).

FIGURA 1. Asimetría térmica entre las manos derecha (clínicamente afectada) e izquierda (asintomática). Cara palmar.

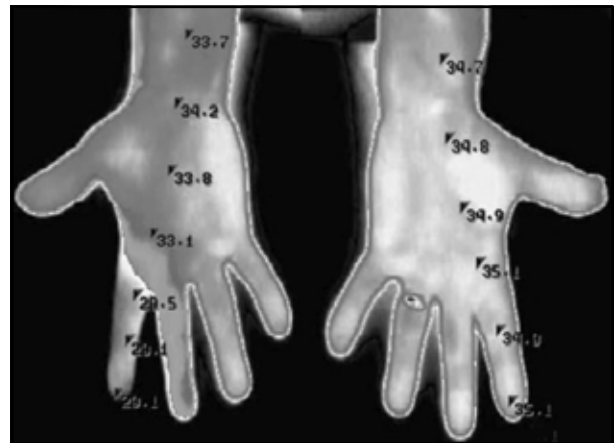
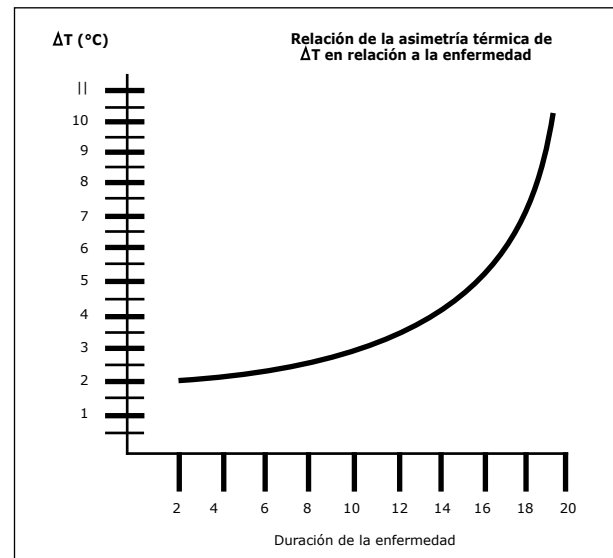


FIGURA 2. Gráfico que muestra la relación exponencial entre las diferencias térmicas (abscisas) y la duración de la enfermedad en meses (ordenadas).



## Discusión

Nuestros hallazgos, para los resultados globales, fueron superiores a lo publicado en iguales condiciones para el SDR tipo 111 y no hemos encontrado otro estudio similar respecto al SDR tipo 2 exclusivamente que nos sirva para comparar. Este hecho ya fue señalado por otros autores en el sentido de la falta de estudios controlados que permitan confirmar resultados parciales (12).

Justamente, para intentar superar esta barrera se han diseñado pruebas funcionales adicionales (de frío, calor y nitroglicerina) que ayudan al diagnóstico, pues señalan la actividad simpática anormal del flujo sanguíneo del miembro, aunque estos fenómenos no siempre están presentes (12). El mismo déficit de información es aplicable al promedio de edades en nuestra serie, que es inferior a lo publicado (13) y atribuimos que pueda ser debido a la mayor incidencia de accidentes en edades más tempranas.

Encontramos que la evolución clínica de nuestros pacientes es acorde a lo descrito, pues se presentan de manera secuencial los tres estadios: hipertermia transitoria y cianosis (estadio 1), hipotermia con distrofia incipiente (estadio 2) y posteriormente hipotermia muy marcada, atrofia de piel y músculos, descalcificación ósea y anquilosis (estadio 3) (14, 15).

En general, se admite que no existe una correlación clara entre los resultados de los estudios termográficos y las manifestaciones clínicas del SDRC (16).

Sin embargo, nosotros sí encontramos una correlación. Aunque cuatro de nuestros pacientes tenían menos de 3 meses de evolución y no presentaban diferencias claras en la termografía basal (dos casos con zonas de verificación de topografía isotérmica y uno con zonas de verificación de hipertermia regional del lado afectado), los restantes 10 pacientes, según su sintomatología, se encontraban en los estadios 2 ó 3 y según los registros termográficos presentaban hipotermia más o menos marcada en el lado sintomático. Con esto demostramos que en nuestra serie había una correlación significativa entre las manifestaciones clínicas del SDRC y los resultados de la termografía.

## Conclusiones

Los resultados de nuestro estudio, si bien deben confirmarse con un mayor número de casos para garantizar un nivel de significación estadística adecuado, muestran que la termografía en condiciones basales es de gran utilidad para el diagnóstico del síndrome de dolor regional complejo tipo 2, pues puede realizarse en condiciones ambulatorias, no es invasiva y, en nuestra serie, tuvo una gran sensibilidad, principalmente en los pacientes cuyo tiempo evolutivo fue de mediana o larga duración. Todo esto permite proponerlo como un instrumento para la rápida confirmación diagnóstica, también para el seguimiento de los pacientes y para evaluar los resultados de las diversas opciones terapéuticas de este síndrome, entre ellas la kinesioterapia, la cirugía y la utilización de la cámara hiperbárica.

### Correspondencia

Juan Carlos Andreani, Md  
Neurocirujano  
E-mail: jcmadreani@gmail.com

## Referencias Bibliográficas

1. Bruehl S, Harden RN, Galer BS, Saltz S, Bertram M, Backonja M, et al. External validation of IASP diagnostic criteria for Complex Regional Pain Syndrome and proposed research diagnostic criteria. *International Association for the Study of Pain. Pain.* 1999;81(1-2):147-54.
2. Rho RH, Brewer RP, Lamer TJ, Wilson PR. Complex regional pain syndrome. *Mayo Clin Proc.* 2002;77(2):174-80.
3. Jänig W, Stanton-Hicks M, editors. Reflex sympathetic dystrophy: A reappraisal. *Progress in Pain Research and Management.* Vol. 6. Seattle: IASP Press; 1996.
4. Baron R, Jänig W. Complex regional pain syndromes--how do we escape the diagnostic trap? *Lancet.* 2004;364(9447):1739-41.
5. Bruehl S, Lubenow TR, Nath H, Ivankovich O. Validation of thermography in the diagnosis of reflex sympathetic dystrophy. *Clin J Pain.* 1996;12(4):316-25.
6. Birklein F, Riedl B, Neundörfer B, Handwerker HO. Sympathetic vasoconstrictor reflex pattern in patients with complex regional pain syndrome. *Pain.* 1998;75(1):93-100.
7. Merskey H, Bogduk N, editors. Classification of Chronic Pain. Descriptions of Chronic Pain Syndromes and Definitions of Pain Terms. 2nd ed. Seattle: IASP Press; 1994.
8. Galer BS, Bruehl S, Harden RN. IASP diagnostic criteria for complex regional pain syndrome: a preliminary empirical validation study. *International Association for the Study of Pain. Clin J Pain.* 1998;14(1):48-54.
9. Carlsson AM. Assessment of chronic pain. I. Aspects of the reliability and validity of the visual analogue scale. *Pain.* 1983;16(1):87-101.
10. Huygen FJ, Niehof S, Klein J, Zijlstra FJ. Computer-assisted skin videothermography is a highly sensitive quality tool in the diagnosis and monitoring of complex regional pain syndrome type I. *Eur J Appl Physiol.* 2004;91(5-6):516-24.
11. Niehof SP, Huygen FJ, van der Weerd RW, Westra M, Zijlstra FJ. Thermography imaging Turing static and controlled thermoregulation in complex regional pain syndrome type 1: diagnostic value and involvement of the central sympathetic system. *Biomed Eng Online.* 2006;5:30.
12. Oerlemans HM, Oostendorp RA, de Boo T, Perez RS, Goris RJ. Signs and symptoms in complex regional pain syndrome type I/reflex sympathetic dystrophy: judgment of the physician versus objective measurement. *Clin J Pain.* 1999;15(3):224-32.
13. Sherman RA, Karstetter KW, Damiano M, Evans CB. Stability of temperature asymmetries in reflex sympathetic dystrophy over time and changes in pain. *Clin J Pain.* 1994;10(1):71-7.
14. Siddiqui MN, Siddiqui SM, Ranasinghe JS, Furgang F. Complex Regional Pain Syndrome: A Clinical Review. *Pain, Symptom Control and Palliative Care.* 2001;2(1):112-4.
15. Uematsu S. Thermographic imaging of cutaneous sensory segment in patients with peripheral nerve injury. *Skin-temperature stability between sides of the body. J Neurosurg.* 1985;62(5):716-20.
16. Veldman PH, Reynen HM, Arntz IE, Goris RJ. Signs and symptoms of reflex sympathetic dystrophy: prospective study of 829 patients. *Lancet.* 1993;342(8878):1012-6.