

Guía Práctica para el Tratamiento Intervencionista del Síndrome Radicular Lumbosacro (SRL)

Practical Guide for Interventional Treatment of Lumbosacral Radicular Syndrome (LRS)

Castromán, Pablo ⁽¹⁾; Surbano, Marta ⁽¹⁾; Cristiani, Federico ⁽¹⁾; Ayala, Santiago ⁽¹⁾; Schwartzmann, Ana ⁽¹⁾

Resumen

Introducción: El Síndrome Radicular Lumbosacro (SRL) es una consulta frecuente de dolor neuropático causado por hernias y protrusiones discales o fenómenos degenerativos de la columna lumbosacra. Las técnicas intervencionistas de tratamiento se indican cuando otras terapéuticas no invasivas no alcanzan alivio satisfactorio. Dentro de ellas, las Inyecciones Epidurales de Corticoides (IEC) y la Radiofrecuencia Pulsada del Ganglio de la Raíz Dorsal (RPGRD) son las más indicadas en nuestro Servicio. No disponemos de guías nacionales para su utilización, basándonos habitualmente en las recomendaciones internacionales.

Objetivo: Realizar una revisión bibliográfica que apoye la confección de una guía para la toma de decisiones, en cuanto a los aspectos prácticos de las técnicas disponibles, de manera de aplicarlas obteniendo el máximo beneficio posible, reduciendo al mínimo sus riesgos.

Discusión: Se discuten las ventajas y desventajas de los abordajes más utilizados para la aplicación de las IEC, así como los agentes farmacológicos disponibles para este fin. Finalmente, se realiza también una puesta al día de los aspectos técnicos de la RPGRD para el tratamiento del SRL refractario al tratamiento con corticoides epidurales.

Palabras clave: síndrome radicular lumbosacro, inyección epidural de corticoides, radiofrecuencia pulsada.

Abstract

Introduction: Lumbosacral Radicular Syndrome (LRS) is a frequent neuropathic pain due to disc herniation, disc protrusions or degenerative changes of the lumbosacral spine. Interventional Pain Management techniques for its treatment are indicated when conservative management fails in provide satisfactory pain relief. Epidural Steroid Injections (ESI) and Pulsed Radiofrequency of the Dorsal Root Ganglion (PRDRG) are the procedures most frequently performed in our Service, for LRS treatment. Since guidelines for its use are lacked in our Country, international recommendations are usually followed.

Objectives: The aim of this article is to perform a literature search to give evidence support to National guidelines related to available Interventional Pain Management techniques for LRS treatment, in order to balance risks and benefits of each technique in the decision making process.

Discussion: Advantages and disadvantages of the different approaches for ESI are discussed and the pharmacologic aspects of the available agents for its use are summarized. Finally, an update of technical aspects of PRGRD for ESI refractory LRS is performed.

Key words: lumbosacral radicular pain, epidural steroids injections, pulsed radiofrequency.

(1) Servicio de Terapia del Dolor Departamento y Cátedra de Anestesiología. Hospital de Clínicas. Facultad de Medicina. Universidad de la República. Montevideo. Uruguay.

Introducción

La lumbalgia de causa inespecífica es un importante problema de salud pública, debido a varios factores: es el segundo motivo de consulta en emergencia, entre el 50 y el 80% de la población tendrá algún episodio en su vida y, de ellos, el 10% se transforma en crónica. Por otro lado, es una de las principales causas de ausentismo laboral, lo que genera, junto al uso frecuente del sistema de salud, altos costos económicos (1).

El Síndrome Radicular Lumbosacro (SRL) se caracteriza por dolor lumbar irradiado a uno o más dermatomas lumbares o sacros, comúnmente denominado lumbociatalgia. Puede o no acompañarse de síntomas radiculares irritativos, como son las parestesias y, eventualmente, síntomas y signos deficitarios. La base fisiopatológica de este tipo de dolor es la irritación

por inflamación o compresión de las raíces nerviosas comprometidas (2).

La prevalencia anual de dolor lumbar irradiado a los miembros inferiores varía desde el 10 al 25%, y la prevalencia a lo largo de la vida es también alta: cerca del 40%, pudiéndose considerar al SRL como uno de los tipos de dolor neuropático más frecuente (3, 4, 5).

Las causas del SRL son variadas, siendo las hernias de disco y las protrusiones discales las más frecuentes en los pacientes menores de 50 años; y los cambios degenerativos en la columna lumbar, como por ejemplo la estenosis foraminal, en los pacientes mayores de esa edad (2, 6, 7).

Debido a que el SRL afecta con frecuencia a la población económicamente activa, su tratamiento tiene como principales objetivos el alivio del dolor y la pronta rehabilitación, para así lograr un rápido reintegro laboral (1). En este sentido, el abordaje multidisciplinario del dolor es el que ha mostrado mejores resultados. Cerca del 70% de los pacientes con SRL agudo mejoran luego de 4 a 12 semanas de tratamiento conservador. Sin embargo, cerca del 30% de ellos pueden seguir sufriendo de dolor luego de 3 meses a un año de iniciado el mismo (2). Cuando el tratamiento no invasivo, basado en distintos regímenes farmacológicos y la fisioterapia, no logra alcanzar alivio satisfactorio del dolor o adecuada recuperación funcional, las técnicas intervencionistas deben considerarse en el tratamiento (8).

Actualmente, en nuestro Servicio no disponemos de una guía o pauta práctica para la toma de decisiones en cuanto a la utilización de las técnicas intervencionistas para el tratamiento del SRL, siguiendo con frecuencia las propuestas a nivel internacional (7, 8).

El objetivo de este artículo es la realización de una revisión bibliográfica que nos apoye en la confección de una propuesta de guía. Esta revisión brindó además el soporte científico para el diseño de dos trabajos de investigación clínica, prospectivos, observacionales, actualmente en curso en nuestro Servicio, sobre la eficacia de las técnicas que utilizamos con más frecuencia en el tratamiento intervencionista del SRL: las Inyecciones Epidurales de Corticoides (IEC) y la Radiofrecuencia Pulsada del Ganglio de la Raíz Dorsal (RPGRD).

El BPI: Brief Pain Inventory para la Valoración del Síndrome Radicular Lumbosacro

El Brief Pain Inventory (BPI) es un cuestionario auto-administrado y de fácil comprensión, que se ha convertido en una de las herramientas más ampliamente utilizadas para valorar clínicamente el dolor oncológico y no oncológico, existiendo versiones validadas en varios idiomas. Permite a los pacientes cuantificar la severidad de su dolor y el grado en el cual ese dolor interfiere con aspectos emocionales y funcionales. Además, el cuestionario consta de ítems adicionales, que evalúan el nivel de alivio que el tratamiento proporciona, la localización del dolor y la descripción del mismo. El análisis de ambas dimensiones permite obtener los Scores de Intensidad y de Interferencia (9, 12). El cuestionario se basa en preguntas vinculadas a la intensidad del dolor y de cómo éste afecta la vida de la persona en distintos aspectos,

graduándose del 0 al 10. El Score de Intensidad surge de promediar las respuestas vinculadas a la intensidad del dolor, mientras que el Score de Interferencia resulta de promediar las respuestas vinculadas con las repercusiones funcionales y afectivas que dicho dolor produce.

A pesar de su evidente valor práctico, el mismo ha sido menos utilizado que otros instrumentos de evaluación en los trabajos que comparan las distintas técnicas intervencionistas para el tratamiento del SRL, como la Escala Verbal Análoga (EVA) y las escalas de Roland Morris o el Índice de Oswestry, por citar algunos (13, 14). En nuestro Servicio de Terapia del Dolor, el BPI ha sido utilizado durante un año para evaluar la respuesta analgésica a los procedimientos intervencionistas para el tratamiento de la lumbalgia, mostrando ser de aplicación relativamente sencilla. Se observaron respuestas positivas a los tratamientos realizados en el entorno del 60% de los pacientes, tanto en lo que respecta a intensidad del dolor como en la repercusión funcional (12).

Actualmente, utilizamos la valoración global de la respuesta medida por el BPI y los Scores de Intensidad y de Interferencia al momento de considerar exitosa o satisfactoria la respuesta a un procedimiento intervencionista para el tratamiento del SRL. Consideramos una respuesta satisfactoria mínima a una disminución mayor o igual a 30% en los Scores de Intensidad e Interferencia con respecto a los valores basales; y a una valoración global de la respuesta de un 30% o más luego de la realización del procedimiento (15).

Inyección Epidural de Corticoides (IEC)

La inyección de corticoides en el espacio epidural es la técnica intervencionista más frecuentemente utilizada para tratar el SRL, debido a que aborda el dolor desde su base fisiopatológica. Tanto en hernias discales como en la discopatía degenerativa, se ha demostrado la presencia de mediadores pro-inflamatorios, citoquinas e interleukinas a nivel local, lo que justifica, entre otras cosas la IEC. Los corticoides, además de su efecto antiinflamatorio, tienen un efecto estabilizador de membrana, además de una acción anestésica local similar, lo que explica en parte que sean más efectivos por vía epidural que por vía enteral (16).

Los corticoides pueden administrarse mediante una aguja colocada en el espacio epidural, a través de tres vías: entre las láminas o vía interlaminar, a través de los forámenes o agujeros de conjugación (vía transforaminal) o ingresando al espacio por el hiato sacro (vía caudal) (7). Las IEC por vía interlaminar y transforaminal, guiadas por radioscopia, son por lejos las más utilizadas (figuras 1 y 2) (17). Las ventajas y desventajas de cada técnica están claramente descritas; si bien no existe evidencia concluyente de que una técnica sea superior a la otra en lo que a eficacia se refiere (7, 18). Manchikanti, en una revisión sistemática, define como un nivel de evidencia bueno, la IEC por cualquiera de las vías señaladas, para el tratamiento del SRL, debido a hernia de disco, siendo aceptable para el tratamiento del síndrome por estenosis foraminal (7). Sin embargo, en los últimos años, se ha producido un gran crecimiento del número de IEC por vía transforaminal que se realizan para el tratamiento del dolor

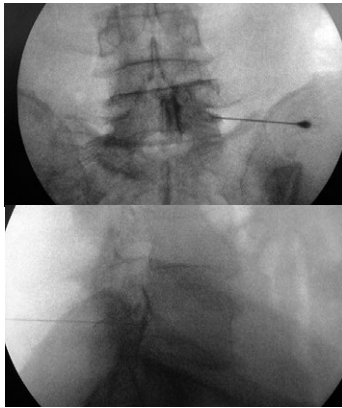


Figura 1. Inyecciones epidurales de corticoides (IEC): acceso transforaminal. Arriba se observa un enfoque radiológico anteroposterior de una inyección de contraste por vía transforaminal L5-S1 derecho, previo a la inyección del corticoide. Se observa claramente epidurograma pero no radiculograma. Abajo se observa el enfoque radiológico de perfil. Obsérvese la llegada del contraste al espacio epidural anterior o ventral.

radicular lumbar, en comparación con las inyecciones interlaminares. Manchikanti publica que, entre los años 2000 a 2011, las inyecciones transforaminales de corticoides realizadas en Estados Unidos en pacientes asistidos por Medicare crecieron un 665% al cabo de dicho período, frente a un 25% de crecimiento de las inyecciones interlaminares (17). Esta franca preferencia de la vía transforaminal estada basada, entre otras cosas, a un supuesto con escaso fundamento científico, de una mayor eficacia de esta vía cuando se la compara con la vía interlaminar. Los argumentos técnicos que se esgrimen para fundamentar esta suposición corresponden a un mejor acceso del antiinflamatorio sobre la raíz afectada al alcanzar, por la vía transforaminal, el sector anterior o ventral del espacio epidural, más próximo al conflicto entre el disco intervertebral y la raíz nerviosa afectada (figura 1) (19).

Sin embargo, tanto la mayor eficacia de la vía transforaminal sobre la interlaminar, como la mejor llegada del fármaco al espacio epidural ventral, a través de los forámenes, no están demostrados. En una reciente revisión sistemática realizada por Chang Chien y colaboradores, se encuentra que ambas vías de acceso al espacio epidural son igualmente efectivas para el tratamiento del SRL unilateral. Se evidencia una superioridad clínicamente no significativa de la vía transforaminal en cuanto a la intensidad del dolor a los 15 días de inyectados; y una superioridad tampoco significativa en cuanto a la recuperación funcional de los pacientes a favor de la vía interlaminar, concluyendo los autores que no existen diferencias clínicas con respecto a la eficacia entre ambas técnicas (18).

El mejor acceso al espacio epidural anterior a través de la inyección transforaminal de fármacos también ha sido cuestionado. Candido compara el acceso al espacio epidural anterior de una inyección de contraste no iónico en pacientes SRL unilateral, comparando las vías de acceso transforaminal con la vía interlaminar parasagital y encuentra que esta última vía lo alcanza en el 100%

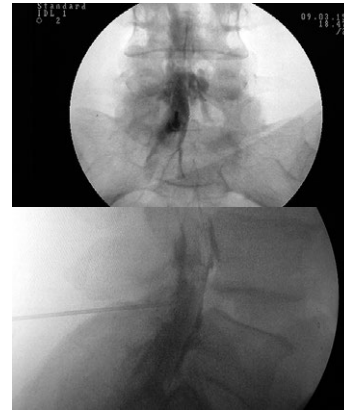


Figura 2. Inyección epidural de corticoides (IEC): acceso interlaminar parasagital. Arriba se observa el enfoque radiológico anteroposterior de una inyección de contraste en el espacio epidural por vía interlaminar parasagital L5-S1 izquierdo. Obsérvese que el contraste se distribuye sobre el lado izquierdo de dicho espacio, observándose radiculograma S1 homolateral. Abajo se observa la inyección de contraste en un enfoque lateral en una IEC parasagital L4-L5. Obsérvese que el contraste se distribuye tanto por el espacio epidural posterior como por su cara anterior o ventral.

de los casos, frente a un 75% por la vía transforaminal (figura 2). En ambos grupos, la eficacia de la IEC para mejorar el dolor no mostró diferencias (20). En otras palabras, no está comprobado que la vía transforaminal sea más eficaz en llevar el fármaco al espacio epidural anterior ni es claro que un mayor acceso a este espacio se correlacione necesariamente con una mayor eficacia de la inyección. Gupta, sin embargo, compara la IEC para el tratamiento del SRL unilateral utilizando tres abordajes, el interlaminar en sus variantes mediana y parasagital y el abordaje transforaminal, encontrando en este último una reducción de dolor medido por la EVA significativamente mayor (21). No encontró diferencias significativas en la frecuencia de acceso al espacio epidural anterior del contraste entre el abordaje transforaminal y el interlaminar parasagital, aunque los radiculogramas fueron más frecuentes en el primer grupo. Al analizar la correlación entre respuestas analgésicas positivas definidas como una reducción de la EVA mayor o igual al 50% luego de las inyecciones, el autor encontró que, analizando los tres grupos, un mayor número de pacientes presentó respuestas positivas cuando el contraste alcanzó el espacio epidural anterior, por lo que podría afirmarse que este elemento puede pronosticar el éxito del procedimiento, cualquiera sea el abordaje que se elija, aunque no en forma exclusiva. No se evaluó en este estudio el efecto de los procedimientos sobre aspectos funcionales del dolor (21).

La presencia de parestesia concordante durante la inyección de los corticoides se ha mostrado como un elemento pronóstico de la calidad del bloqueo. Candido encuentra que aquellos pacientes que durante la realización de la inyección epidural interlaminar de contraste (parasagital o medial) presentan parestesia o dolor en el territorio radicular sintomático, tienen una mayor y más prolongada respuesta analgésica que aquellos pacientes que no los presentan (22).

Si bien, las diferencias entre ambas técnicas, en cuanto a la eficacia no están demostradas, el perfil de complicaciones es claramente diferente. Si bien las complicaciones infecciosas como abscesos epidurales o los hematomas son muy raras del acceso epidural interlaminar y transforaminal, este último se vincula a graves complicaciones neurológicas. Se ha reportado isquemia de la médula espinal con la consecuente paraplejia y eventos neurológicos mayores, que varían desde la amaurosis hasta la muerte y que se relacionan, probablemente, con la oclusión de arterias radiculomedulares por el carácter particulado de los corticoides de depósito inyectados por vía transforaminal (23). Estos eventos neurológicos devastadores observados con las inyecciones transforaminales de corticoides desencadenaron que la FDA exigiera cambios a nivel de las etiquetas de los agentes habitualmente utilizados en estas inyecciones, advirtiendo de estos peligros (24). Como contrapartida, distintas organizaciones vinculadas con el tratamiento intervencionista del dolor realizaron en base a análisis, una serie de recomendaciones para aplicar en los procedimientos de IEC (23). Una de ellas recomienda el uso de corticoides no particulados, como la dexametasona, cuando se administran por vía transforaminal. El uso de dexametasona, sin embargo, no está claro aún que sea igualmente efectivo a mediano y largo plazo que los corticoides particulados o de depósito (25, 28). Como alternativa a la dexametasona, la betametasona de depósito en formulación con acetato y fosfato, tiene un perfil favorable para su uso epidural, al observarse que dentro de los agentes particulados es el que presenta menor proporción de partículas de mediano y gran tamaño cuando se la compara con metilprednisolona y triamcinolona (29). Por otra parte, es posible reducir el tamaño de éstas al diluirla con lidocaína (29).

La triamcinolona es el corticoide de depósito habitualmente utilizado en la IEC en nuestro medio. Recientemente, se introdujo en el mercado la betametasona en formulación de depósito con acetato y fosfato, por lo que tenemos escasa experiencia con este fármaco, a pesar que ha sido extensamente utilizado y recomendado en estudios sobre el tema (30, 32).

La inyección de contraste en tiempo real y utilización de la angiografía con sustracción digital es otra de las recomendaciones realizadas por el grupo multidisciplinario en la realización de IEC por vía transforaminal (23). Estas técnicas de imagen, particularmente la angiografía con sustracción digital, mejoran la capacidad de detectar la inyección de contraste intravascular, sobre todo intra-arterial, cuando se la compara con las imágenes radiológicas estáticas (figura 3). Sin embargo, Chang Chien reporta un caso de paraplejia luego de la inyección transforaminal de corticoides particulados, utilizando la angiografía con sustracción digital y la dosis test con lidocaína como métodos de detección de inyección vascular. La causa de la paraplejia fue un infarto medular, por lo que ambas técnicas fallaron en detectar el evento (33). Por estos motivos, sigue siendo de gran importancia la búsqueda de una técnica para la IEC en el SRL que nos permita igual eficacia analgésica con mayor seguridad.

La IEC por vía interlaminar bajo radioscopia, en su

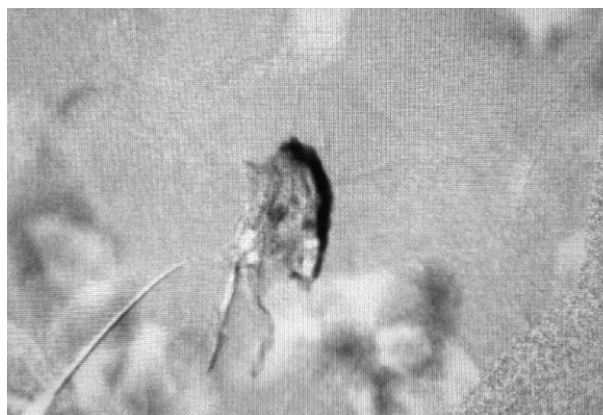

Figura 3. Inyección transforaminal de contraste en neuroforamen S1 izquierdo, utilizando inyección de contraste en tiempo real y angiografía con sustracción digital. No se observa pasaje de contraste intravascular.

variante parasagital, es uno de los procedimientos que utilizamos con más frecuencia en el tratamiento del SRL en nuestro Servicio. Utilizamos habitualmente 50 mg de triamcinolona o un frasco de betametasona (12 mg de una mezcla de fosfato y acetato de betametasona, en 2 ml de solución). A los corticoides agregamos anestésicos locales, habitualmente lidocaína al 0,5%, inyectando un volumen aproximado de 8 a 10 ml en total. Existen numerosos trabajos que muestran el beneficio de agregar anestésicos locales a la IEC e incluso algunos autores ponen en duda la necesidad del agregado de corticoides (34, 35).

También se plantea beneficioso el uso de volúmenes altos para asegurar la llegada al espacio epidural anterior o ventral sumado un efecto mecánico de la inyección, así como la dilución de sustancias inflamatorias perirradiculares (30, 36).

La betametasona de depósito es un corticoide de amplia utilización para la IEC en el mundo, de reciente incorporación al vademécum de nuestro país. Es nuestro objetivo la evaluación de calidad de la inyección epidural de betametasona por vía interlaminar bajo radioscopia, en su variante parasagital, mediante el estudio del patrón de distribución del contraste en el espacio epidural anterior y radiculograma, así como la presencia o ausencia de parestesia o dolor homolateral durante la inyección del corticoide, en pacientes con SRL unilateral, utilizando el BPI como herramienta de evaluación de resultados.

Radiofrecuencia Pulsada del Ganglio de la Raíz Dorsal (RPGRD)

Existe un porcentaje de pacientes con SRL, que oscila en un 20%, que presentan respuestas poco satisfactorias a la IEC, entendidas éstas como cambios menores de un 30% en los valores basales en la intensidad del dolor o su repercusión funcional, luego de la realización de los procedimientos, pudiéndose clasificar a estos pacientes como no respondedores o refractarios (37). Los motivos de la escasa respuesta pueden ser diversos, como la

evolución crónica del SRL, con escasa participación de los fenómenos inflamatorios arriba señalados. En estos casos, podría plantearse entonces que el dolor radicular es esencialmente neuropático, con escasa participación fisiopatológica de la inflamación.

Cuando el tratamiento conservador y las IEC fracasan en lograr una mejoría en los niveles de dolor de los pacientes con SRL, la cirugía de columna se ofrece con frecuencia como opción terapéutica. Entre un 20 a un 40% de pacientes que van a cirugía de columna anualmente sufren de SRL (37).

Una alternativa a la opción quirúrgica para el tratamiento del SRL crónico, tanto cervical como lumbar, es la aplicación de Radiofrecuencia Pulsada sobre los Ganglios de la Raíz Dorsal (RPGRD) de las raíces involucradas (37). Sluijter y colaboradores describen en 1998 el tratamiento isotérmico con radiofrecuencia, conocida como Radiofrecuencia Pulsada, variante no destructiva de la Termolesión por Radiofrecuencia o Radiofrecuencia Continua (38). Esta última, si bien se ha aplicado en distintos cuadros dolorosos, como por ejemplo el Síndrome Facetario Lumbar, no es adecuada para el SRL crónico, dadas las secuelas motoras a la que se expone el paciente frente a su aplicación a nivel del Ganglio de la Raíz Dorsal (38).

En la Radiofrecuencia Pulsada, la aplicación de calor no produce lesión neural sino la generación de un campo magnético alrededor de la estructura neural expuesta, considerándose una técnica de neuromodulación (38).

Existen varios reportes sobre el uso de esta técnica en el tratamiento del SRL crónico, tanto cervical como lumbar, con escasa respuesta a otras modalidades de tratamiento (37, 42). Los resultados, en cuanto a la mejoría del dolor y la repercusión funcional del mismo, oscilan en un 60%, no reportándose hasta el momento complicaciones con el uso de la técnica en esta modalidad (42).

En nuestro Servicio no hemos evaluado aún de manera sistemática la experiencia clínica con este procedimiento. Es nuestro objetivo estudiar el efecto analgésico de la RPGRD, en pacientes con SRL crónico unilateral, utilizando el BPI como herramienta de evaluación de resultados. Se estudiará, a su vez, el valor predictivo de éxito del procedimiento, de factores como: edad, género, tiempo de aparición del dolor, diagnóstico imagenológico. El perfil de efectos colaterales y complicaciones de la técnica serán también estudiados. El procedimiento se realiza en block quirúrgico, con vía venosa periférica colocada, en posición decúbito ventral y monitorización estándar. Se utiliza el arco en C para la localización de los GRD mediante los enfoques anteroposterior, oblicuo y perfil (figura 4). Se utiliza un Generador de Radiofrecuencia de la marca Cosman, modelo G4 y agujas de radiofrecuencia de la misma marca número 22 o 20, de 10 o 15 cm de longitud, respectivamente, según la contextura física del paciente, con 1 cm de punta activa. La aguja de radiofrecuencia deberá ser colocada en la cara anterosuperior o techo de los neuroforamenes seleccionados (figura 4). Una vez alcanzada la posición de la aguja, se coloca el electrodo de Radiofrecuencia en la luz de la misma y se identifica el GRD correspondiente, mediante la estimulación sensitiva, la cual deberá ser

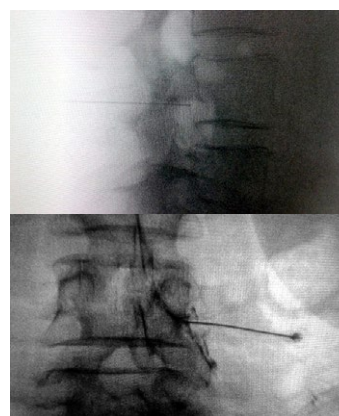


Figura 4. Radiofrecuencia Pulsada del Ganglio de la Raíz Dorsal (RPGRD) L4-L5 derecho. Arriba se observa la aguja de radiofrecuencia colocada en el ángulo anterosuperior del neuroforamen L4-L5, donde se localiza el GRD de L4. Abajo se observa el radiculograma correspondiente con la inyección de contraste no iónico. El engrosamiento observado debajo del pedículo a la entrada del neuroforamen, directamente enfrente al extremo activo de la aguja, puede corresponderse a dicha estructura.

positiva entre 0,3 y 0,6 mV. La respuesta motora a la estimulación deberá ser negativa a voltajes menores al doble de los utilizados para obtener respuesta sensitiva. Posteriormente, se realiza Radiofrecuencia Pulsada durante 120 segundos, a 45 V y 42 grados de temperatura, luego de la inyección de 1 mL de suero fisiológico para la reducción de la impedancia. Terminada ésta, se repite un nuevo pulso con las mismas características que la anterior. Se realiza posteriormente la inyección de 1 mL de contraste no iónico (Omnipaque) para observar el característico radiculograma más epidurograma en cada nivel (figura 4).

Hasta el momento, previo al comienzo del estudio prospectivo observacional, hemos observado una reducción aproximada de 40% en los Scores de Intensidad y de Interferencia, medidos por el BPI utilizando esta técnica.

Discusión

Propuesta de un Algoritmo de Tratamiento Intervencionista del SRL

La aplicación de guías o algoritmos para el abordaje intervencionista del SRL permiten al clínico una utilización más racional del arsenal de técnicas intervencionistas disponibles, de manera de obtener los mejores resultados en el alivio del dolor, reduciendo al mínimo posible los riesgos asociados a dichas técnicas. En nuestro medio no existen aún estos algoritmos, sin embargo las guías propuestas por la ASIPP (American Society of Interventional Pain Physician), publicadas por Manchikanti y sus colaboradores en 2013, nos han servido de orientación para intentar desarrollar dichos algoritmos (7).

En el Servicio de Terapia del Dolor de nuestro Hospital, a aquellos pacientes que presentan SRL, cuyos estudios de imágenes muestran hernias de disco, protrusiones discales o estenosis foraminal y que no mejoran luego

de un mes de tratamiento farmacológico adecuadamente conducido, ofrecemos en primera instancia la realización de una IEC, previa evaluación del dolor mediante el BPI, utilizando la técnica interlaminar parasagital, correspondiente al lado del dolor, de acuerdo a lo descrito por Candido (20).

Luego de realizado el procedimiento, controlamos a los pacientes al mes, utilizando nuevamente el BPI para la evaluación de los resultados, tomando como respuesta satisfactoria mínima una disminución mayor o igual a 30% en los Scores de Intensidad Interferencia con respecto a los valores basales y a una valoración global de la respuesta mayor o igual a 30%. De ser alcanzada dicha respuesta y siendo ésta menor a 60% en los indicadores arriba señalados, el procedimiento de IEC se repite utilizando la misma técnica. En caso de no alcanzar una respuesta mínima satisfactoria luego de la primera inyección, se propone la realización de una IEC por vía transforaminal, utilizando un agente no particulado como la dexametasona. Inyectamos 6 mg de dexametasona (1,5 mL), sumado a 3,5 mL de lidocaína por neuroforamen tratado. La utilización de estos volúmenes, mayores que los clásicamente sugeridos para esta vía de administración, sigue los mismos argumentos propuestos para el uso de volúmenes altos en las inyecciones interlaminares (30, 37).

La segunda inyección se controla nuevamente a los 15 a 30 días, aplicando el BPI. De no existir respuesta mínima satisfactoria con esta segunda inyección, se propone la realización de una RPGRD de las raíces comprometidas, de acuerdo a las manifestaciones clínicas y a los datos aportados por los estudios de imagen. Otra opción posible, si no se intenta una RPGRD, es la realización de una IEC por vía transforaminal, utilizando corticoides particulados, prefiriendo en este caso la betametasona, por presentar partículas de menor tamaño, realizando la radioscopia en tiempo real y con sustracción digital, inyectando previamente una dosis test de lidocaína.

En casos de SRL bilateral sin predominio unilateral, se puede realizar una IEC interlaminar medial o utilizar la vía transforaminal bilateral, siguiendo las mismas premisas propuestas anteriormente. En nuestro Servicio, la vía interlaminar medial se realiza colocando la aguja de Touhy en enfoque radiológico oblicuo, de 30 a 45°, de manera que la aguja ingrese al canal desde afuera hacia adentro, como se muestra en la figura 5. De esta manera, se logra una distribución de la solución de corticoide y anestésico local a ambos lados de la línea media (Figura 5).

Los pacientes con SRL que no alcanzan respuestas satisfactorias a las IEC y a la RPGRD se derivan al Especialista de Columna, Traumatólogo o Neurocirujano y se continúan los tratamientos no intervencionistas durante la todo el proceso asistencial.

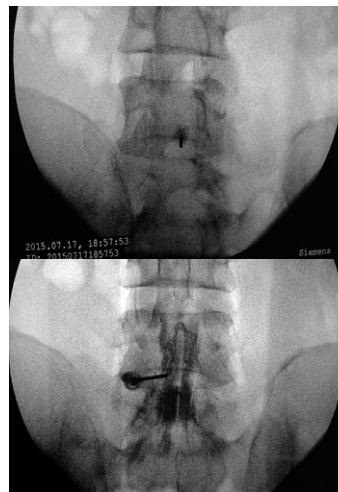


Figura 5. Inyección epidural de corticoides (IEC): acceso interlaminar medial L4-L5. Arriba se observa el enfoque radiológico oblicuo izquierdo de una inyección de contraste en el espacio epidural por vía interlaminar medial. Abajo se observa la distribución del contraste radiológico de manera relativamente homogénea a ambos lados de la línea media. Obsérvese la dirección de afuera a adentro de la aguja de Touhy.

Referencias Bibliográficas

- (1) Maas ET, Juch JN, Groeneweg JG, Ostelo RW, Koes BW, Verhagen, van Raamt M, Wille F, Huygen FJ, van Tulder MW. Cost-effectiveness of minimal interventional procedures for chronic mechanical low back pain: design of four randomized controlled trials with an economic evaluation. *BMC Musculoskelet disorders* 2012, Dec 28;13: 260.
- (2) Van Boxem K, Cheng J, Patjin J, van Kleef M, Lataster A, Mekhail N, Van Zundert J. Lumbosacral Radicular Pain. *Pain Practice* 2010; 10 (4):339-358
- (3) Konstantinou K, Dunn KM. Sciatica: review of epidemiological studies and prevalence estimates. *Spine* 2008; 33:2464-2472
- (4) Khoromi S, Patsalides A, Parada S et al. Topiramate in chronic lumbar radicular pain. *Journal of Pain* 2005;6:829-836
- (5) Dworkin RH, O'Connor AB, Backonja M et al. Pharmacologic management of neuropathic pain: evidence-based recommendations. *Pain* 2007;132:251
- (6) Borenstein D. Low Back Pain. In *Pain Management*, Steven D. Waldman MD. Chapter 82, 749-778, Volume 2. Ed. Saunders, Elsevier, Philadelphia. 2007
- (7) Manchikanti L, Abdi S, Alturi S et al. An update of comprehensive evidence-based guidelines for interventional techniques in chronic spinal pain. Part II: guidance and recommendations. *Pain Physician* 2013, April 16:S49-S283
- (8) Rosenquist RW, Benzon HT, Connis RT et al. Practice Guidelines for Chronic Pain Management. An updated report by the American Society of Anesthesiologist Task Force on Chronic Pain Management and the American Society of Regional Anesthesia and Pain Medicine. *Anesthesiology* 2010;112:810-55
- (9) Cleeland CS. Pain assessment in cancer. In: Osoba D, editor. *Effect of cancer on quality of life*. Boca Raton: CRC Press, 1991; p. 293-305.
- (10) Cleeland CS. Pain assessment: global use of the pain inventory. *Ann Acad Med* 1994;23:129-38.
- (11) Keller S, Bann C, Dodd Sh, Schein J, Mendoza T, Cleeland Ch. Validity of the Brief pain Inventory for use in documenting the outcomes of patients with non-cancer pain. *Clin J Pain* 2004, September/October 20(5): 309-318
- (12) Surbano M, Antunez M, Coutinho I, Machado V, Castroman P. Uso del Brief Pain Inventory (BPI) para la evaluación de las técnicas intervencionistas en el tratamiento de la lumbalgia. *Revista El Dolor* 2014 (62): 10-14
- (13) Roland M and Fairbank J. The Roland-Morris Disability Questionnaire and the Oswestry Disability Questionnaire. *Spine* 2000 25 (24):3115-3124
- (14) Tosteson ANA. Preference-based health outcome measures in low back pain. *Spine* 2000 25 (24):3161-3166

- (15) Gatchel RJ, Mayer TG, Choi YH, Chou CR. Validation of a consensus-based minimal clinically important difference (MCID) threshold using an objective functional external anchor. *The Spinal Journal* 2013;13:889-893
- (16) De Palma MJ and Slipman CW. Evidence-informed management of chronic low back pain with epidural steroid injections. *The Spine Journal* 2008 (8):45-55
- (17) Manchikanti L, Pampati V, Falco FJE, Hirsch JA. Assessment of the growth of epidural injections in the Medicare population from 2000 to 2011. *Pain Physician* 2013;16:E349-E364
- (18) Chang Chien GC, Knezevic NN, McCormick Z, Chu SK, Trescot AM, Candido KD. Transforaminal versus interlaminar approaches to epidural steroid injections: a systematic review of comparative studies for lumbosacral radicular pain. *Pain Physician* 2014;17:E509-E524
- (19) Manchikanti L, Cash KA, Pampati V, Falco FJE. Transforaminal epidural injections in chronic lumbar disc herniation: a randomized, double-blind, active controlled trial. *Pain Physician* 2014; 17:E489-E501
- (20) Candido KD, Raghavendra MS, Chintagada M, Badiee S, Trepashko DW. A prospective evaluation of iodinated contrast flow patterns with fluoroscopically guided lumbar epidural steroid injections: the lateral parasagittal interlaminar epidural approach versus the transforaminal epidural approach. *Anesth Analg* 2008;106:638-44
- (21) Gupta R, Singh S, Sukhdeep K, Singh K, Aujla K. Correlation between epidurographic contrast flow patterns and clinical effectiveness in chronic lumbar discogenic radicular pain treated with epidural steroid injections via different approaches. *The Korean Journal of Pain* 2014; October 27:353-359
- (22) Candido KD, Rana MV, Sauer R, Chupatanakul L, Tharian A, Vasic V, Knezevic NN. Concordant pressure paresthesia during interlaminar lumbar epidural steroid injections correlates with pain relief in patients with unilateral radicular pain. *Pain Physician* 2013; 16:497-511
- (23) Rathmell JP, Benzon HT, Dreyfuss P et al. Safeguards to prevent neurologic complications after epidural steroid injections. Consensus opinions from a Multidisciplinary Working Group and National Organizations. *Anesthesiology* 2015 May; 122(5):974-84
- (24) Food and Drug Administration Center for Drug Evaluation and Research: summary minutes of the anesthetic and analgesic drug products advisory committee meeting. <http://www.fda.gov/downloads/AdvisoryCommittees/CommitteesMeetingMaterials/Drugs/AnestheticAndAnalgesicsDrugProductsAdvisoryCommittee/UCM429414.pdf>.
- (25) Denis I, Claveau G, Filiatrault M, Fugere F, Fortin L. Randomized double-blind controlled trial comparing the effectiveness of lumbar transforaminal epidural injections of particulate and nonparticulate corticosteroids for lumbosacral radicular pain. *Pain Medicine* 2015 September;16 (9):1697-708
- (26) Park CH, Sang HL, Kim BII. Comparison of the effectiveness of lumbar transforaminal epidural injection with particulate and nonparticulate corticosteroids in lumbar radiating pain. *Pain Medicine* 2010; 11:1654-1658
- (27) El-Yahchouchi CH, Geske JR, Carter RE et al. The noninferiority of the nonparticulate steroid dexamethasone vs the particulate steroids betamethasone and triamcinolone in lumbar transforaminal epidural steroid injections. *Pain Medicine* 2013; 14:1650-1657
- (28) Kennedy DJ, Plastaras CH, Casey E, Visco Ch J et al. Comparative effectiveness of lumbar transforaminal epidural steroid injections with particulate versus nonparticulate corticosteroids for lumbar radicular pain due to intervertebral disc herniation: a prospective, randomized, double-blind trial. *Pain Medicine* 2014; 15:548-555
- (29) Benzon HT, Chew TL, McCarthy RJ, Benzon HA, Walega DR. Comparison of the particle sizes of different steroids and the effect of dilution: a review of the relative neurotoxicities of the steroids. *Anesthesiology* 2007 Feb; 106 (2): 331-8
- (30) Knezevic NN, Lissounov A, Candido KD. Adding particulate or non-particulate steroids to the local anesthetics when performing parasagittal interlaminar epidural injections. *Pain Physician* 2014; 17:E633-E671
- (31) Manchikanti L, Singh V, Cash KA, Pampati V, Falco FJ. The role of fluoroscopic interlaminar epidural injections in managing chronic pain of lumbar disc herniation or radiculitis: A randomized, double-blind trial. *Pain Practice* 2013;13:547-558
- (32) Manchikanti L, Singh V, Cash KA, Falco FJ, Pampati V. Evaluation of the effectiveness of lumbar interlaminar epidural injections in managing chronic pain of lumbar disc herniation or radiculitis: a randomized, double-blind, controlled trial. *Pain Physician* 2010;13:343-355
- (33) Chang Chien GC, Candido KD, Knezevic NN. Digital subtraction angiography does not reliably prevent paraplegia associated with lumbar transforaminal epidural steroid injection. *Pain Physician* 2012;15:515-523
- (34) Zhai J, Zhang L, Li M, Tian Y, Zheng W, Chen J, Huang T, Li X, Tian Z. Epidural injection with or without steroid in managing chronic low back pain and lower extremity pain: a meta-analysis of ten randomized controlled trials. *Int J Clin Exp Med* 2015;8(6):8304-8316
- (35) Manchikanti L, Cash KA, Pampati V and Falco FJE. Transforaminal epidural injections in chronic lumbar disc herniation: a randomized, double-blind, active-control trial. *Pain Physician* 2014; 17:E489-E501
- (36) Cohen SP, Bicket MC, Jamison D, Wilkinson I, Rathmell JP. Epidural Steroids: A Comprehensive, Evidence-Based Review. *Regional Anesthesia and Pain Medicine* 2013 May-Jun (3):175-200
- (37) Abejón D, García del Valle S, Fuentes ML, Gómez-Arnau JI, Reig E, van Zundert J. Pulsed radiofrequency in lumbar radicular pain: clinical effects in various etiological groups. *Pain Practice* 2007;7(1):21-26
- (38) Van Boxem K, van Bilsen J, de Meij N, Herrler A, Kessels A, Van Zundert J, van Kleef M. Pulsed radiofrequency treatment adjacent to the lumbar dorsal root ganglion for the management of lumbosacral radicular syndrome: a clinical audit. *Pain Medicine* 2011; 12: 1322-1330
- (39) Sluijter ME, Cosman E, Rittman I. The effects of pulsed radiofrequency field applied to the dorsal root ganglion-a preliminary report. *Pain Clin.* 1998;11:109-117
- (40) Abejón D, Reig E. Is pulsed radiofrequency a neuromodulation technique? *Neuromodulation* 2003;6:1-3
- (41) Van Zundert J, Patijn, Kessels A, Lamé I, Van Suijlekom H, van Kleef M. Pulsed radiofrequency adjacent to the cervical dorsal root ganglion in chronic cervical radicular pain: A double blind sham controlled randomized clinical trial. *Pain* 2007; 127:173-182
- (42) Van Boxem K, de Meij N, Kessels A, Van Zundert J, van Kleef M. Pulsed radiofrequency for chronic intractable lumbosacral radicular pain: a six month cohort study. *Pain Medicine* 2015; 16:1155-1162

Conflicto de Interés:

Autor (es) no declaran conflictos de interés en el presente trabajo.

Recibido el 12 de Noviembre de 2015, aceptado para publicación el 07 de Diciembre de 2015.

Correspondencia a:
Dr. Pablo Castromán Espasandin
Departamento y Cátedra de Anestesiología.
Facultad de Medicina. Universidad de la
República.
Montevideo. Uruguay.
E-Mail: pcastroman@hotmail.com